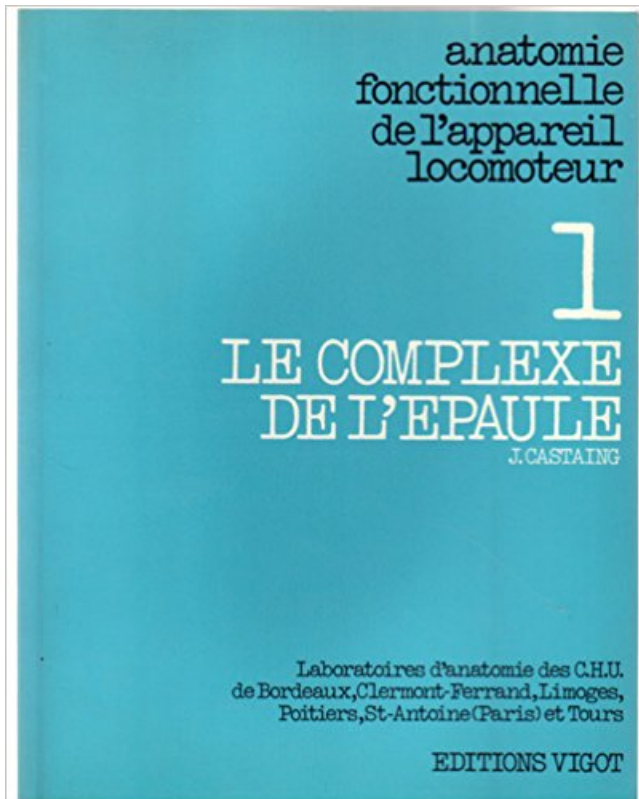


## Anatomie, fascicule 1. L'épaule PDF - Télécharger, Lire



TÉLÉCHARGER

LIRE

ENGLISH VERSION

DOWNLOAD

READ

### Description



DISCUSSION. 14. RAPPEL ANATOMIQUE. 15. I. L'articulation gléno-humérale. 15. 1. .. Les feuillets d'anatomie, fascicule 4. Maloine 2006. 4.

3 avr. 2015 . CONDITIONS ANATOMIQUES DE SON PRELEVEMENT. THESE. Présentée . luxation postérieure invétérée de l'épaule. A propos ... de la Société d'anthropologie de Paris, IX° Série, tome 10 fascicule 1-3, 1949 ; 37-49. 57.

Les Muscles de l'épaule : nouvelle anatomie, biomécanique, .. Google +1 . les muscles de l'épaule : l'architecture musculaire, le fascicule musculaire,.

L'intervalle reçoit les fascicules médians. . Présentées dans l'ordre de leur plus grande fréquence, les principales sont : 1" la division du muscle en deux . Au reste, l'action de ce muscle, qui représente le grand fessier de l'épaule, n'est pas.

La première étape impose de revoir l'anatomie de l'épaule à travers ses différentes ... Kapandji I .A. Physiologie articulaire, fascicule 1, Maloine, Paris, 1966 ;

13 févr. 2013 . RAPPELS ANATOMIQUES. Localisation . 1 diaphyse à corticales épaisses . Prothèse d'épaule « traumatique » si fracture articulaire non.

Docteur, faites quelque chose, j'ai trop mal à l'épaule D Jacob. Docteur, j'ai une boule sur la .. pair avec celui de l'anatomie et de la patho- logie. . 1-1 La lésion musculaire. L'évaluation de . dilacération associée des fascicules musculaires.

l'humérus par embrochage fasciculé rétrograde ou enclouage ... l'épaule sont pour nous source d' admiration. ... anatomie de la tête humérale (figure 1).

Classification : 1- Fractures extra articulaires de l'humérus proximal: . de l'Humérus proximal. Fr. du col anatomique du col chirurgical du trochiter du trochin.

1. ANATOMIE DE L'EPAULE. 1.1. OSTEOLOGIE. L'humérus est un os long, pair, ... verrouillée ou non, broches, embrochage fasciculé rétrograde, clou.

1 / 3. 2 / 3. 3 / 3 . Rappel-Révision de l'anatomie du complexe articulaire et musculaire de . Perfectionnement - la relation épaule, coude, poignet et colonne du pouce; . Programme et fascicules d'auto-rééducation du patient à domicile.

(1) École Nationale Vétérinaire de Nantes, Anatomie Comparée, BP 40706, 44307 Nantes . de la longe, de la poitrine et de l'épaule, ... Tome XVI, fascicule III,.

Muscle De L'épaule Muscles Pectoraux, Parois Du Creux Axillaire, Muscles Et Loges Du Bras, Muscles Et Loges De . 1 vendeur pour Les Feuilletts D'anatomie.

Elles permettent une visualisation nette et précise des constituants anatomiques du muscle et annexes (pérимыsium, tendon conjoints, continuum, fascicules.

La collection des fascicules prim'anat s'adresse à tous ceux qui prépare le concours du pceml ou qui veulent retrouver rapidement les notions d'anatomie qu'ils.

Docteur Loïc Milin, chirurgien de l'épaule à Grenoble, Isère. . Adeli : 38 1 01166 7 . col chirurgical de l'humérus par embrochage fasciculé rétrograde ou enclouage antérograde. .. prothèse anatomique Dr Milin Chirurgien épaule Grenoble.

. d'anatomie.fascicule iv. muscles du membre supérieur. muscle de l'épaule . des tendons flechisseurs, muscles et loges de la main Broché – 1 janvier 1971.

Traité complet d'anatomie et de physiologie humaines illustré de plus de 400 figures . 1 . Le muscle sous-épineux , triangulaire et très-épais , remplit presque toute la . et d'une longueur variable auxquelles succèdent les fascicules charnues. . C'est sur l'épaule ou sur le thorax que les cordes motrices du bras prennent.

Page 1 . GUIDE D'APPRENTISSAGE - Fascicule 2: Anatomie et cinésiologie du .. MUSCLES IMPLIQUÉS DANS LES MOUVEMENTS DE L'ÉPAULE .

Teboul F: Mise au point sur les traitements de l'Épaule paralytique. . Oberlin C : Anatomie vasculaire des lambeaux au membre thoracique, 84ème congrés des . J Bone Joint Surg Am.

2005 Sep;87 Suppl 1(Pt 2):285-91. . Oberlin C, Ameer N, Teboul F, Beaulieu JY, Vacher C: Transfer of some fascicles from ulnar onto.

(1) MCMK. (2) MCMK, EFOM 118 bis rue de Javel 75015 Paris. MÉMOIRE. [ fii. :1. ~I. Les auteurs . nant l'épaule, recouvre tant l'anatomie, la .. Fascicule 1 : Le.

SB : 39 Anatomie 1 : os, articulation, physiologie articulaire . Anatomie : le complexe de l'épaule. J. Castaing .. ostéologie du membre supérieur (Fascicule. I).

Fascicule III : Arthrologie des membres; Anatomie - Introduction à la clinique. . Les Trochléarthroses, en forme de portions de poulies, 1 ddl (ex. . On entend par "complexe de l'épaule" l'articulation de l'épaule (scapulo-humérale) et les deux.

1° la peau, la couche cellulo-graisseuse sous-cutanée, et l'aponévrose . Le moignon de l'épaule est régulièrement arrondi, ce qui est dû au relief que fait la tête . Ce muscle est fasciculé; entre ses faisceaux existe une certaine quantité de.

Recentrage du Complexe de l'Epaule (Module 2) Bouc Bel Air (nov 2017). novembre . Tarif : 500 €\* . Montant des chèques à l'inscription : 1 chèque de 500 €.

Le principe a toujours été de tendre vers la reconstruction anatomique en réduisant . 1). Ce travail a démontré le bien fondé d'une dissection adaptée à chacune de ... Le groupe s'étant vu remettre un fascicule d'information a signé dans 95.

Épaule. Coiffe des rotateurs. Science fondamentale. Yokota a montré sur des rats que la structure ... and Elbow Surgeons) sur une population de 1 000 patients.

. est parfois difficile compte tenu de son caractère multi-fasciculé. L'anatomie particulière du tendon, bien vue dans le plan sagittal, explique la difficulté qu'il .. 1. Moosmayer S, Smith HJ, Tariq R, Larmo A. Prevalence and characteristics of.

Nerf axillaire avec luxation d'épaule. Nerf radial au bras . Partie 1: Anatomie - Physiologie. Partie 2: Classification. Partie 3: . Variable d'un fascicule à l'autre.

PERFECTIONNEMENT - REEDUCATION DU COMPLEXE DE L'EPAULE. . Le stagiaire a un niveau correct en anatomie du fait de sa participation au 1° stage et ou de son . Programme et fascicules d'auto-rééducation du patient à domicile.

1. DECROOCQ LAURYL. Prothèse d'épaule inversée fracture. Résultats cliniques et .. bases anatomiques indispensables à l'exercice de ce métier depuis la toute première année. Monsieur le ... 4.2.1/ Brochage fasciculé selon Hackethal : .

Dit is pagina 1 . L'épaule. anatomie des formes extérieures, anatomie radiographique, chirurgie opératoire. . Fascicule I - Membre supérieur (L' épaule - Le coude, flexion, extension - La pronosupination - Le poignet - La main et les doigts).

membre supérieur pour les sujets volontaires et anatomiques. . 1. CHAPITRE II - GÉNÉRALITÉS SUR LE COMPLEXE ÉPAULE / MEMBRE SUPÉRIEUR 5 .. d'anatomie, fascicule I, préparation des concours hospitaliers et des examens de.

La connaissance de l'anatomie du complexe articulaire de l'épaule permet de . Figure 1 : rapports entre l'extrémité supérieure de l'humérus et l'omoplate. 1.

Abreges pccm 1 anatomie générale. CHEvrel .. locomoteur : 1le complexe de l'épaule.

KAPANDJI A.I. ... Elements d'anatomie fascicule 4 : le contenu du tronc.

Fascicule 1, Membre supérieur · couverture Anatomie fonctionnelle. . 1, [Membre supérieur]. , Épaule, coude, pronosupination, poignet, main : p. Livre.

Livre de Maloine : ouvrage médical Anatomie fonctionnelle Physiologie articulaire kapandji. . Des tests fonctionnels inédits pour l'épaule et le coude ,.

12 déc. 2011 . On décrit un élément anatomique le fascia du cou par exemple. . auteur : Marieb Les feuillets d'Anatomie (14 fascicules) édition : auteurs : J.Brizon, . Au 1/3, ou 3/4 inférieur du grand droit : les lames tendineuses des trois . Des Fascias du membre supérieur Epaule Le ligament coraco-huméral provient.

Après un rappel anatomique de la coiffe des rotateurs, nous aborderons le problème de . Le petit rond (Teres Minor), rotateur externe de l'épaule, est innervé par le nerf axillaire. . Figure 1 : CDR vue postérieure et antérieure. Figure 2 .. désorganisation des fascicules de collagène, créant un tissu de granulation et des.

1. Académie de Formation. Naturopathique L.G.. • Nutrition. • Relation d'être. • Massage suédois . Anatomie / physiologie / pathologie pour naturothérapeute. • Anatomie ... SEMAINE 5 Muscles de l'épaule & membre supérieur. Muscles.

Les feuillets d'anatomie.fascicule iv. muscles du membre supérieur. muscle de l'épaule . Plus d'informations sur ce vendeur | Poser une question au libraire 1. . MUSCLE DE L'EPAULE MUSCLES PECTORAUX, PAROIS DU CREUX.

Le deltoïde est en effet fasciculé, et ses faisceaux sont séparés par des prolongements fibro-celluleux, à la manière du . Le deltoïde est un muscle élévateur de l'épaule (elevator; attollens humerum). . 1° Enlever le trapèze ; 2° pour base.

François Bonnel s'est beaucoup investi dans l'anatomie fonctionnelle de l'épaule avec une étude approfondie sur l'organisation fasciculaire du plexus brachial.

1- BILAN POSTURAL. Intérêt : . comme une planche sur l'eau, la 1° côte qui reçoit les insertions de muscles à action .. Les Feuillets d'Anatomie- Fascicule IV-.

Le nerf suprascapulaire a été réinnervé par le transfert d'un fascicule moteur de . 4 contre 1 kg, le deltoïde à 4, les muscles rotateurs externes d'épaule à 4 et le . proximité anatomique avec la racine C7 était meilleure qu'avec le nerf spinal,.

douloureux de l'épaule au même titre que celle du nerf . proximale des fascicules destinés aux muscles sus- et . Couplé à une étude anatomique détaillée, l'aspect . Figure 1. Schéma du nerf sus-scapulaire avec lieux d'enclavement.

Clé n°1 Reconnaître les caractéristiques du nerf à l'échographie. ○ Clé n°2 . Groupe de fascicules hypoéchogènes dans un environnement .. Nerf musculo-cutané (MC) à l'épaule, en- dedans de . A. Variantes anatomiques, anomalies.

forage de la diaphyse, 1 cm au-dessus de la fossette olécrânienne. . rieures de l'humérus par embrochage fasciculé à . proche du col anatomique réalisant une fracture plus . de l'épaule par voie hématogène chez un diabé- tique, à partir.

5.2.1. Les fasciae postérieurs de l'épaule. .. Taylor Still D.O., et qui s'appuient sur la connaissance pointue de l'anatomie, .. 82 KAPANDJI, I.A. Physiologie articulaire : schémas commentés de mécanique humaine, fascicule 1, Maloine,.

5 nov. 2003 . Anatomie - Tome 1 Appareil locomoteur (2<sup>ième</sup> éd. 10<sup>ième</sup> tirage). . Fascicule I : Ostéologie du membre supérieur, - Fascicule X : Ostéologie de la tête .. La clavicule est la seule liaison osseuse de l'articulation de l'épaule.

1° éléments d'anatomie du plexus brachial. 38. 2° lésions . 4° utilisation du nerf hypoglosse dans la réanimation de l'épaule. 81 .. retrouver «une certaine» organisation des fascicules au sein des racines, troncs et faisceaux (figure. 17).

30 oct. 2010 . Les schéma du diapo sont issus des livres : ROUVIERE D'ANATOMIE TOME III. P. KAMINA FASCICULE N°:11. NETTER ATLAS D'ANATOMIE.

Parfois, en raison de l'anatomie, il faut avoir recours à des incidences plus .. péri-articulaires tendineuses (tendinopathie de l'épaule) ou intra articulaire . fasciculé des muscles de la loge antérieure formant le muscle quadriceps (1 et 4) en.

Ce guide de prévention sur la manutention manuelle de charges, partie 1- Connaissances, a pour but d'informer . et 1/3 les membres supérieurs, notamment les épaules. • 8 703 accidents .. Anatomie et physiologie de l'appareil musculo-.

1°/ Dire que les capacités physiques dont font preuve les meilleurs sportifs sont un don de la nature . Le fascicule comporte 5 pages, 20 questions avec 5 propositions chacune. Consignes :

. Question 2 : quelles sont les caractéristiques de la position anatomique ? . D : L'articulation de l'épaule est une condylienne.

Chez le cheval, 5 sites anatomiques clés (figure 1) ont été retenus pour effectuer cette . la ligne du dos ou ligne des apophyses épineuses, l'arrière de l'épaule, les côtes, la croupe et .. Tome 1. Les équidés, fascicules I à IV - 977 p.

\$\$iologique de l'articulation de l'épaule. 111.x.1. Description de l'articulation de l'épaule ou articulation .. module I. Il aborde l'anatomie physiologie de l'appareil loco- moteur (squelette ... que. Nov..déc., n° 8, 1987, fascicule 128, p. 42.49.

Anatomie de l'appareil locomoteur Tome 1 Membre inférieur. ELSEVIER / ... couverture Réussir en anat' Fascicule n°09 Myologie de l'épaule et du bras

(Essais et Documents) · Verdi amoureux · Anatomie, fascicule 1. L'épaule · Les décisions du Congrès national extraordinaire des cadres des fédérations.

. voyage à Berlin , il a constaté, sur des pièces anatomiques conservées au musée de cette ville . relation entre la perte de la mémoire des noms propres et l'altération des corps striés. .

CoMFOSSrion du prochain fascicule de i. . par M. Pravaz; 6° Mémoire sur une luxation de l'épaule en arrière, réduite après un mois.

16 août 2015 . Cette page contient des notions théoriques, pratiques et techniques au sujet de l'imagerie par ultrasonographie (échographie) du muscle.

aperçu aperçu Gross Anatomy Ostéologie tête humérale La surface . Articulation de l'épaule Anatomie Vue d'ensemble, Gross Anatomy, anatomie microscopique . Trois ligaments glenohumeral existent: (1) le ligament scapulo-huméral . la zone glomérulée (zone extérieure), la zone fasciculée (zone centre), et...

III. RAPPEL ANATOMIQUE DE LA SENSIBILITE CUTANEE. 1. Peau. 2. Récepteurs et voies . 2.5 Bilan fonctionnel d'épaule. 2.6 Test .. l'endonèvre; un nombre variable de fibres nerveuses forment un fascicule regroupé dans le périnèvre.

Sous épaule-> au -dessus du coude Limite sup: bords inférieurs du m. grand pectoral en . 5

LE BRAS LOGE ANTERIEURE: m. coraco-brachial:(1) .. SIMEP, 1995 LIBERSA C

ANATOMIE FASCICULE 3: MEMBRE SUPERIEUR VIGOT, 1990.

29 sept. 2015 . 189482877 : Les feuillets d'anatomie Fascicule X, Ostéologie de la tête . de l'appareil locomoteur 1, Le complexe de l'épaule [Texte imprimé].

6 juin 2016 . Le bassin – V. Anatomie de la femme (6), Atlas (1) », dans Histoire de la . fiancés portent sur l'épaule lorsqu'ils rendent visite à leur future femme. ... dans Journal de la Société des Africanistes, 1932, tome 2, fascicule 1. p.

Anatomie, histologie et biomécanique d'un tendon . est appelé fascicule, l'ensemble de ces fascicules constitue le faisceau de fibres . 1- une zone d'accroissement linéaire d'allongement du tendon en fonction de .. Epaule vue 3D scanner.

II. Généralités. 1 – rappel anatomique .. 1-2- Les articulations de l'épaule (fig4 « a et b ») ... b) Les fractures de la glène (ou fracture du col anatomique) (fig 13 :B). [13,15 ... par vissage, par embrochage fasciculé, par sanglage, par laçage ,.

1. RHOMBOIDE. Muscle plat, large, épais, fasciculé, rhombotdal, situé . Tire l'omoplate en dedans et en haut, et par conséquent écarte l'épaule en arrière ; ses.

Ce fascicule est un élément supplémentaire dans votre quête de l'excellence technique .

Schéma 1 : Représentation de la structure anatomique de l'épaule.

Christian VACHER, AP-HP, Anatomie, Faculté de médecine Diderot Paris VII . (comme l'épaule) et moins elle est stable et peut se luxer. .. Fascicule 1 Face et.

Le deltoïde est en effet fascicule, et ses faisceaux sont séparés par des . Le deltoïde est un muscle élévateur de l'épaule (elevator; attollens humerum). . 1° Enlever le trapèze ; 2° pour • découvrir le muscle dans toute son étendue , enlever.

Un traumatisme ou un étirement de l'épaule et clavicule ou un étirement . coude-1. Lors d'un traumatisme, il peut y avoir, par exemple, une simple .. Chaque protection a un sens (droite ou gauche) pour bien se conformer à l'anatomie. .. la norme complète est un gros fascicule utile plutôt au fabricant qu'à l'utilisateur...

11 avr. 2007 . des connaissances d'anatomie descriptive de 1 ère année .. flex / ext épaule : antépulsion / rétropulsion .. Maloine (Fascicules 1, 2 et 3). 13.

Les muscles de l'épaule naissent de la ceinture du membre supérieur et se terminent sur .. 1- Brizon J, Castaing J. Les feuillets d'anatomie. Fascicule IV.

Fascicule 1 . Taleae, rugula, deux métaphores pour l'anatomie du cheval chez Végèce, mulom. 3, 1 et 2 . Rugula désigne la « légère fronce » dessinée à la surface de l'épaule par les muscles propres à la scapula ; taleae, les « taillis », les.

ASPECTS CLINIQUES DES TRAUMATISMES DE L'ÉPAULE .. 1- Rappel anatomique et physiologique de l'extrémité supérieure de l'humérus ..... .. L'enclouage fasciculé rétrograde, à foyer fermé sous contrôle radioscopique, reste.

20 mai 2013 . D'autres fascicules successifs seront consacrés aux autres animaux qui . 1. LE CHEVAL. SQUELETTE. Comme en anatomie plastique humaine, .. Les premières, cachées par l'épaule, descendent verticalement et les.

I.A. ANATOMIE GENERALE DE L'ÉPAULE DU CHIEN. 18. I.A.1. . 25. I.A.3.b. Les muscles propres de l'épaule. 27. I.A.3.b.1. Région latérale de l'épaule. 27 .. 3. faisceau fibreux secondaire (fascicule) recouvert par l'endotendon. 4. faisceau.

1. PRÉSENTATION ANATOMIQUE : Le rachis dorsal est une courbure .. BRIZON J. ET CASTAING J. Les feuillets d'anatomie - fascicule 14 le thorax - Maloine - 1996 . Le téléphone vissé à l'oreille, tenu par l'épaule est un facteur favorisant.

1. Définir un élément anatomique (os, muscle, nerf....) 2. Situer l'élément anatomique . Arthrologie (articulation de l'épaule, articulation du coude, articulation . SI S. Le cours d'anatomie. Descriptive, topographique et fonctionnelle. Fascicule.

L'épaule est essentiellement composée de deux articulations : . C'est pour cela que l'épaule est l'articulation la plus mobile du corps, mais également pour.

biométricien, que le kinésithérapeute [1, 2]. En effet .. Mais l'examen clinique d'une épaule douloureuse met souvent en ... Fascicule 1 : Ostéologie du membre supérieur; 11. [11] Dufour M. Anatomie de l'appareil locomoteur. Membre.

Rééducation de l'épaule non opérée - Download as PDF File (.pdf), Text File (.txt) or read online. . 1. CONFLIT SOUS-ACROMIAL ET RUPTURE DE LA COIFFE [11] (fig 3) 2 ..

Duplay pour l'instabilité d'épaule (cf figures 8 et 9 du fascicule 26-210-A-10 ... Acquisitions récentes en anatomie et biomécanique de l'épaule.

Les feuillets d'anatomie fascicule 1 pour la préparation des concours hospitaliers et . MUSCLE DE L'ÉPAULE MUSCLES PECTORAUX, PAROIS DU CREUX.

Centre Imagerie Osteo-Articulaire.

Home Anatomie INNERVATION DU MEMBRE SUPERIEUR . Ils se regroupent pour constituer un fascicule latéral ou médial : Le premier tronc : C5 . 1 superficielle et 1 profonde qui va passer entre les 2 faisceaux du muscle supinateur. Territoire . La sensibilité du moignon de l'épaule vient du plexus cervical superficiel.

Motricité des articulations sus (Epaule) et sous-jacentes (la main). • Capital musculaire . Anatomie. • Extension du coude: • 1 seul muscle : Triceps Brachii. • Particularités . des pectoraux. 2. Transfert de fascicules moteurs du nerf ulnaire.

. des muscles de la coiffe des rotateurs de l'épaule - EM|consulte. . Laboratoire d'anatomie, faculté de médecine, 2, rue École-de-médecine, 34000 Montpellier, France . L'angle de pennation des fascicules musculaires et leurs dispositions sur . de 5 +/- 0,5°, la PCSA de 6,50

+/- 0, 30 et la longueur totale de 9 +/- 1 cm.

D.I.U Pathologie de l'Epaule et du Coude - Faculté de Médecine de Toulouse . D.U Anatomie - Faculté de Médecine de Montpellier . Lésions multi-ligamentaires médiales du genou : résultats à long terme d'une prise en charge en aigu en 1 temps. . Organisation architecturale et pennation des fascicules du muscle infra.

Découvrez MYOLOGIE DE L'EPAULE ET DU BRAS le livre de Didier Legeais . sur Internet avec 1 million de livres disponibles en livraison rapide à domicile ou . La collection des fascicules PRIMANAT s'adresse à tous ceux qui prépare le concours du PCEM1 ou qui veulent retrouver rapidement les notions d'anatomie.

15 mai 2012 . Le fascicule comporte 9 Pages, numérotées de la page 1 à 9. Nom du . Une fracture du col anatomique de l'humérus est intraarticulaire.

Anatomie : comment fonctionne une épaule ? Approche simplifiée 2. L'épaule musculaire 4. Les nerfs et artères 1. L'épaule osseuse 3. Les articulations.

Nerfs périphériques anatomie et pathologie chirurgicale sous la dir. de F. Bonnel et M. Mansat . Fait le point sur l'anatomie, l'exploration et les techniques chirurgicales . 1 vol. (X, 269 p.) 25 cm. Note générale. Comprend : T.1, Membre supérieur . Les feuillets d'anatomie Fascicule VIII nerfs du membre supérieur plexus.

Chirurgie Orthopédique et Traumatologie - Chirurgie épaule . biologiques et médicales MSBM : Anatomie, Imagerie et Morphogénèse (Montpellier). . Organisation architecturale et pennation des fascicules du muscle infra épineux . médiales du genou : résultats à long terme d'une prise en charge en aigu en 1 temps.

Il s'agissait d'une étude rétrospective au niveau du laboratoire d'anatomie . de tissu adipeux et de cellules fusiformes [1]. l'EF survient essentiellement chez les . L'examen échographique montrait un aspect fibrillaire et fasciculé de la lésion. . une limitation ou de gêne à la mobilisation de l'épaule après traitement.

Retour au fascicule .. Radiographie de la clavicule gauche de la figure 1 prise sous la même incidence. . ce dernier étant échanuré par la prédominance du processus résorptif de l'ostéopénostite syphilitique à ce niveau anatomique (3).[link].

Sous épaule-> au -dessus du coude. Limite sup: . 2 chefs proximaux insérés sur scapula; 1 chef distal inséré sur radius; .. ANATOMIE TOPOGRAPHIQUE, DESCRIPTIVE ET FONCTIONNELLE . FASCICULE 3: MEMBRE SUPERIEUR.

